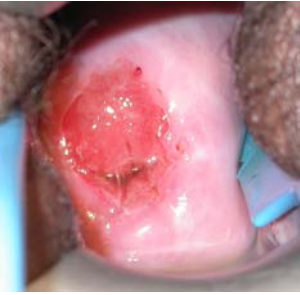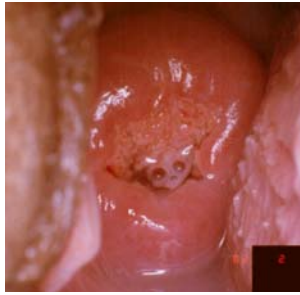


Tableau de Référence Clinique pour l'Inspection Visuelle par Application d'Acide Acétique (IVA)

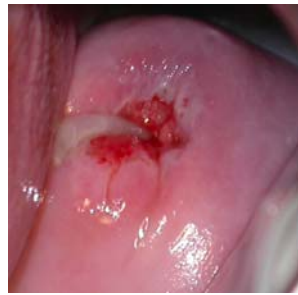IVA NEGATIF



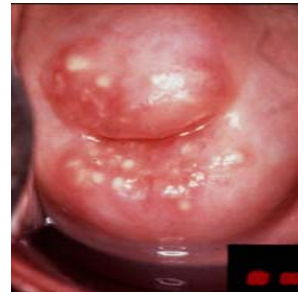Pas de zone acidophile



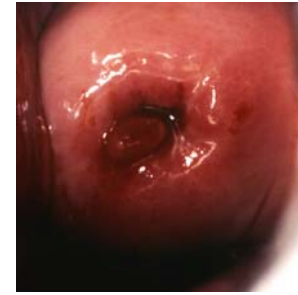Blanchiment par l'acide acétique du mucus couvrant l'épithélium cylindrique



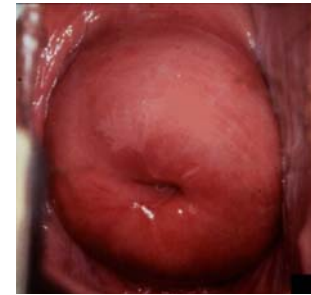Bouchon muqueux



Kystes de Naboth

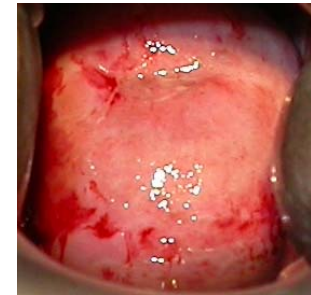
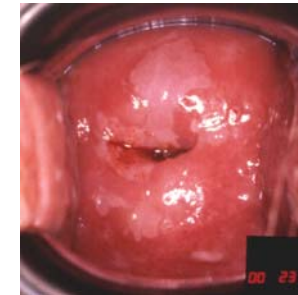
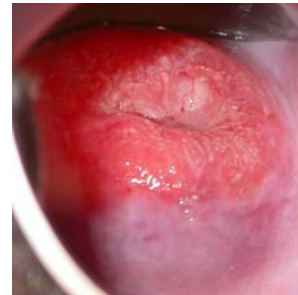
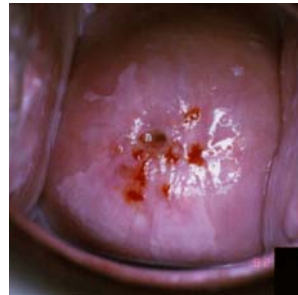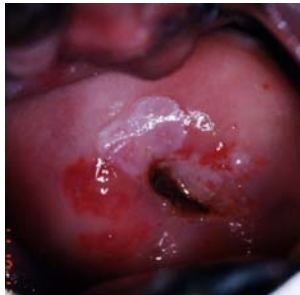

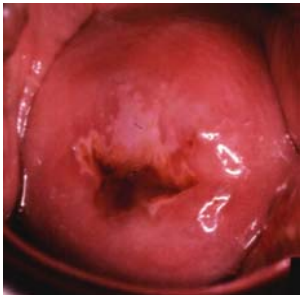
Polype



Zone acidophile éloignée de la zone de jonction squamo-cylindrique

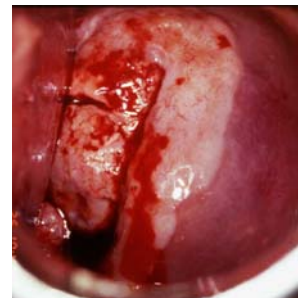
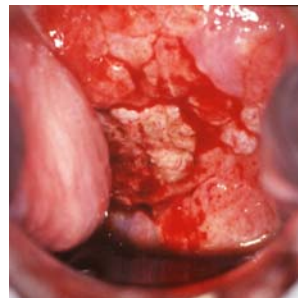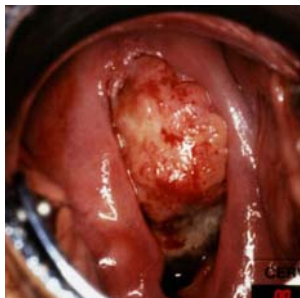
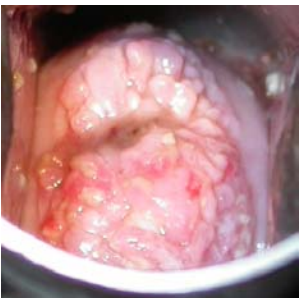IVA POSITIF



-----<----- Lésions acidophiles bien définies touchant la zone de jonction ou proche de l'orifice cervical ----->

Blanchiment complet du col

CANCER



<---- Blanchiment de la lésion bourgeonnante du col utérin ---->

Blanchiment de la lésion bourgeonnante du col utérin, partiellement masquée par des saignements

Source : R. Sankaranarayanan, Ramani S. Wesley. Guide pratique pour le dépistage visuel des néoplasies cervicales (Rapport Technique 41 du CIRC). Disponible auprès de : press@iarc.fr (IARCPress)

