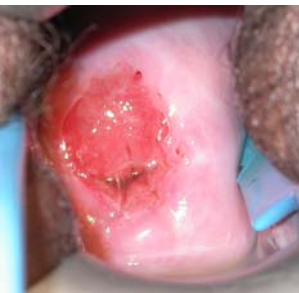
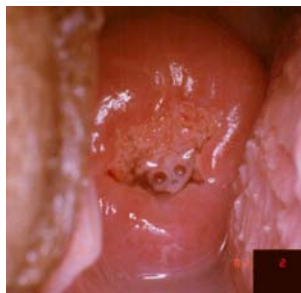
# Cuadro de Referencia Clínica para la Inspección Visual tras Aplicar Ácido Acético (IVA)

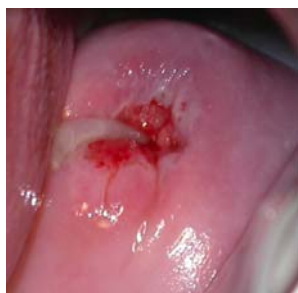## IVA NEGATIVA



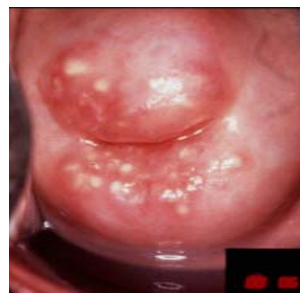Ninguna zona acetoblanca



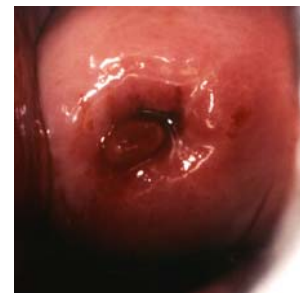Acetoblanqueo del moco en el epitelio cilíndrico



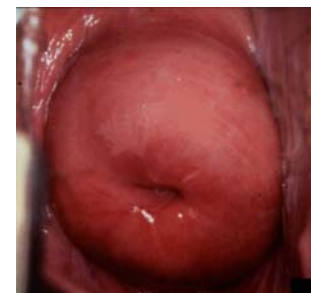Tapón mucoso



Quistes de Naboth

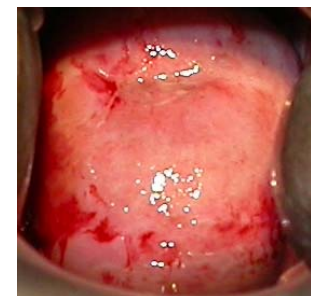
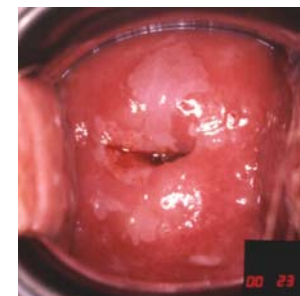
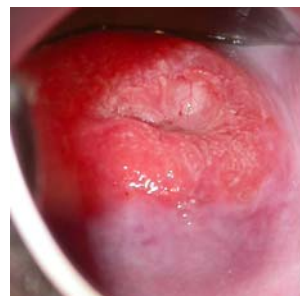
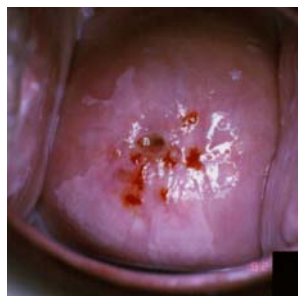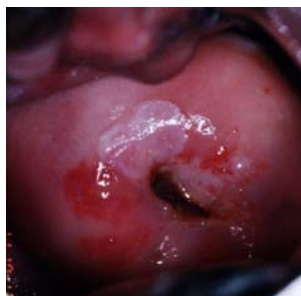

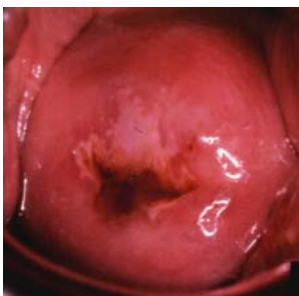
Pólipo



Zona acetoblanca lejos de la unión escamoso cilíndrica

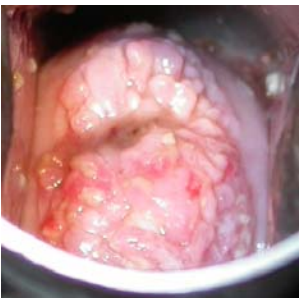## IVA POSITIVA



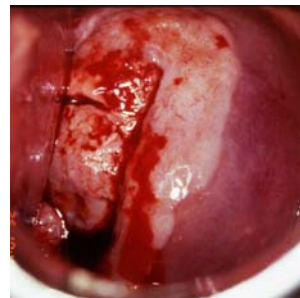
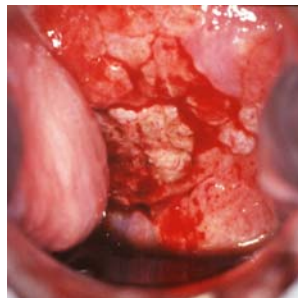
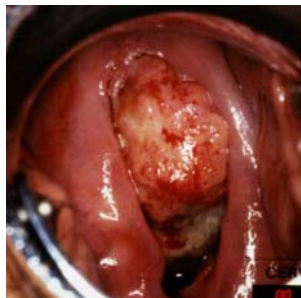
-----<----- Lesiones acetoblancoas bien definidas contiguas a la unión escamoso-cilíndrica o cercanas al orificio cervical----->>

Acetoblanco completa del cuello

## CÁNCER



<---- Acetoblanco de la lesión del cuello uterino ---->



Acetoblanco de la lesión del cuello uterino, escondida parcialmente por las hemorragias

Fuente : R. Sankaranarayanan, Ramani S. Wesley. Manual para el tamizaje visual de las neoplasias cervicales (Informe Técnico 41 del CIRC). Disponible en: [press@iarc.fr](mailto:press@iarc.fr) (IARC Press)