

第五章

阴道镜检查步骤

- 阴道镜检查前向患者解释检查过程并让她们放心这是很重要的，可确保其在检查过程中保持放松状态。
- 阴道镜检查前应该让患者签知情同意书。
- 检查前应该了解有关的病史和生产史。
- 严格遵守有关阴道镜检查的必要步骤可避免常见的错误。
- 重要的是在整个检查范围内要看见鳞柱交界，否则阴道镜检查定义为“不满意”。
- 阴道镜检查过程中应识别转化区（TZ），依靠鳞柱交界来确定 TZ 的内界，同时在宫颈上找到最远的腺开口或者纳氏囊肿来确定 TZ 的外界，并画线连接这些标志。
- 必须在阴道镜指示下，从确认的异常或可疑区域直接活检。
- 妊娠中行阴道镜检查要求有足够的经验，随着妊娠的进展，宫颈活检将增加出血的可能，甚至导致难以控制的严重出血。宫颈活检有利于降低早期浸润癌漏诊的风险。非浸润性病变可在产后进行评估。

本章详细地描述了阴道镜检查确定宫颈病变的有关步骤，严格遵守阴道镜检查的操作程序可大大地避免阴道镜检查中常犯的错误。建议学员在进行任何一项操作前应全面复习前一章节中描述的阴道镜检查的解剖和病理生理基础。

首先在无生命的物体上练习

阴道镜可认为是临床医生视觉的扩展，如此反复实践练习，它会成为阴道镜学家熟悉的一种工具而不是障碍。当一个人学习阴道镜时，熟悉使用的仪器是非常有帮助的。在检查中用不同强度的光线

和放大倍数，用或不用绿光和/或蓝光滤镜集中在没用生命的物体（例如：苹果、橙子、花和贴标签的小瓶子）上集中练习是一个好方法。

需要 2 个个体化使用的调节器。通过调节 2 个目镜间的距离适应阴道镜学家瞳孔之间的距离，形成立体化的视觉。开始目镜应保持宽的距离，如果某人通过阴道镜观察看见两个独立的视野，应将两个目镜靠近直至两个视野融合成一个立体性的双目视野；也可以调节每个目镜的焦距，补偿个别阴道镜学家的视野偏；可关闭左目镜用右目镜观察和移动阴道镜及用微调调节焦距以得到清晰的图像。如果不移动阴道镜而关闭右目镜，应缓慢地调节左目

镜直至看见清晰的图像。现在仪器已经调节到合适的视野，那些视力正常或经眼镜矫正视力正常的人再不需要任何屈光度设施进行矫正。

在一个无生命的物体上练习阴道镜下活检技术的方法之一是用一段相当于阴道长度和宽度的管子（宽约 5cm，长约 15cm）和一个能够切割的泡沫橡胶球，并将其楔入管子的顶端。用打字机的修改液或类似的染料模拟泡沫橡胶表面的病变，这些染料性的病变就形成了阴道镜练习的靶点。这样避免了用动物组织练习和由此带来的组织的保存及处理问题。只要可能，就应该在阴道镜直视下进行活检。因此，应该学会阴道镜下活检的技术。学生应在有阴道镜检查经验老师的随时指导下进行，如可能应该进行培训。在病人身上进行实践学习将加速学习的进程。在实践过程中应学习阴道镜的评价格式（见附录 1）、记录阴道镜下所见和取活检的部位。

阴道镜检查步骤

许多作者就阴道镜检查的恰当方法提出了很好的建议（Campion et al, 1991；Cartier 和 Cartier, 1993；Coppleson et al, 1993；Soutter, 1993；Wright et al, 1995；Anderson et al, 1996；Burghart et al, 1998；Singer 和 Monaghan, 2000 年），尽管阴道镜检查理论和实践不同的观点，但本手册中讨论的方法属于经典的和普遍使用的阴道镜检查技术。

阴道镜学者对于什么是阴道镜检查所必须的通常有他们自己的判断，并且舍弃了许多他们认为没用的东西。阴道镜检查似乎有一定的灵活性，在不同的设备条件下，不同的步骤、内容和顺序可以不同，因为这些细节的改变是根据各国的文化背景和阴道镜检查的其他相关配置变化。我们推荐在学习和常规阴道镜实践过程中应慎行。无论什么情况，每一步我们都说明了理由，对每一步进行评估将增加你的经验。在第六至九章中描述了正常和异常阴道镜所见的评估。

向患者解释检查过程

转送到阴道镜检查门诊的患者可能并不了解其操作过程，解释有关宫颈细胞学异常或其他筛查方法的意义及阴道镜检查的小册子对于患者是很有帮助的。检查前门诊护士或阴道镜专家向患者解释其

操作过程并使其放心是很重要的。如果患者在阴道镜检查过程中不能放松，操作可能就困难并影响检查结果。在会诊和检查中保密是最重要的。

获得知情同意

向患者解释操作过程后，应签署知情同意书才能进行阴道镜检查。知情同意书应包括阴道镜检查 and 通常伴随的操作，例如：活检、颈管刮术和照相，总结可能发生的常见并发症（较轻但经常发生的，及较重但很少发生的）。附录 2 是知情同意书的模版。如果一个患者需要连续做阴道镜检查，最好每次都有知情同意书。

由于患者不愿意再次就诊完成治疗，所以可在阴道镜检查的同时治疗经阴道镜检查证实的宫颈上皮内病变（CIN），减少就诊次数，确保治疗的顺应性。阴道镜检查指导活检后可拟行腐蚀性治疗，如冷冻治疗（见第 12 章）（以便获取治疗病变最近时间的组织病理结果）。另一方面，切除性治疗如环状电切术 LEEP（见第十三章）可得到组织标本，有助于确定治疗病变的病理特性。如果计划本次阴道镜检查后立即进行此类治疗，也应签署涉及治疗问题的知情同意书。知情同意前应向患者解释与这种治疗方法相关的过度治疗和治疗不足及潜在的副作用和并发症。

了解有关的病史

得到知情同意后，通常要了解患者的病史。大多数患者是经过筛查后转来的，在阴道镜检查时知道筛查的结果是理想的。如果因细胞学结果异常行阴道镜检查，最好在预约阴道镜检查时附上涂片的结果。应该了解有关妇产科的病史和任何相关的暴露史（例如：产次、末次月经、口服避孕药史、激素替代治疗和性传播性感染史等）并用设计的表格记录。重要的是了解末次月经的时间，以便估计妊娠或绝经的可能性。

用阴道窥器检查宫颈

患者应该在检查床上保持可调整的膀胱截石位，用脚后跟或马镫物或膝盖支撑。臀部轻轻放在床边，应让患者放松，保持这种体位，便于阴道窥器插入及必要时在不同的方向操作。将阴道镜检查所必须的仪器盘放在床旁（图 4.3）。中等大小的双页窥器（Cusco, Grave, Collin 或 Pedersen）较合

适，用干净的温水做润滑剂，因为它不影响宫颈标本的诊断，如宫颈涂片。如果患者的阴道壁过于松弛，可用阴道侧壁牵开器（图 4.5），或者在窥器上套乳胶避孕套（将避孕套的顶端剪掉 1cm）是有帮助的（图 4.9）。要特别注意排列阴道侧壁牵开器的页垂直于阴道窥器，防止阴道缩紧，此操作技术需实践。肥胖患者，最好用 2 个 Sim 反光镜缩回阴道前后壁。

插入阴道窥器并打开其前后叶可清楚地观察宫颈和阴道穹隆，这也可能使多产妇的宫颈有些外翻而暴露颈管的下部。宫颈暴露后，应明确宫颈-阴道分泌物的性质，观察任何一个明显的发现，例如：外翻、息肉、纳氏滤泡、先天性转化区、萎缩、炎症和感染、白斑（过度角化症）、湿疣、溃疡、增生和任何阴道穹隆的病变。此后用盐水棉棒轻轻地擦去宫颈上过多的黏液。不能用干棉棒擦拭，因为这样可导致创伤性的出血和皮下淤斑。粗暴使用窥阴器和棉棒引起的上皮缺失和出血应予以避免。

必要时取宫颈细胞学涂片

由于细胞学结果异常，患者被转诊；因此，在这种情况下是否有必要重复细胞学涂片尚有争议。另外，如果阴道镜专家对重复细胞学检查的结果有兴趣，应在用任何溶液，如醋酸之前进行子宫颈涂片取样。有时涂片取样过程中会引起出血，但用醋

酸后会逐渐消失。

必要时取标本送实验室检查

此阶段对任何可疑的症状或体征都应做必要的筛查和诊断性检查。如用棉签取宫颈管或阴道穹隆的脓液做淋菌培养，拭去宫颈过多的黏液后从宫颈管取沙眼衣原体标本。如果在宫颈或阴道或肛门外生殖器部位发现溃疡病变，阴道镜专家应想到有一种或多种性传播性疾病，应进行相应的检查。如要检查人乳头瘤病毒（HPV），应在用醋酸前取宫颈细胞。

随后，用低倍镜检查宫颈（5~10 倍），寻找任何一个明显异常的区域（如：白斑）。

应用生理盐水

用喷雾器或棉球将生理盐水涂在宫颈表面并去掉多余的液体，这不仅是对宫颈表面异常进行初步检查的理想方法（如白斑、湿疣），而且也是仔细检查宫颈的毛细血管和表面血管的最好方法。用阴道镜的绿光（或蓝光）滤镜来提高血管对比及用高倍放大镜（大约 15 倍）进一步行血管检查。虽然一些有经验的阴道镜专家并不常规用盐水进行检查（而是直接用醋酸进行检查），已证明所有的病例均应做此项检查，异常血管部位所得到的信息与后来的观察结合，如果需要活检，将有助于确定合适的活检部位。在子宫颈表面涂醋酸和 Lugol 碘液

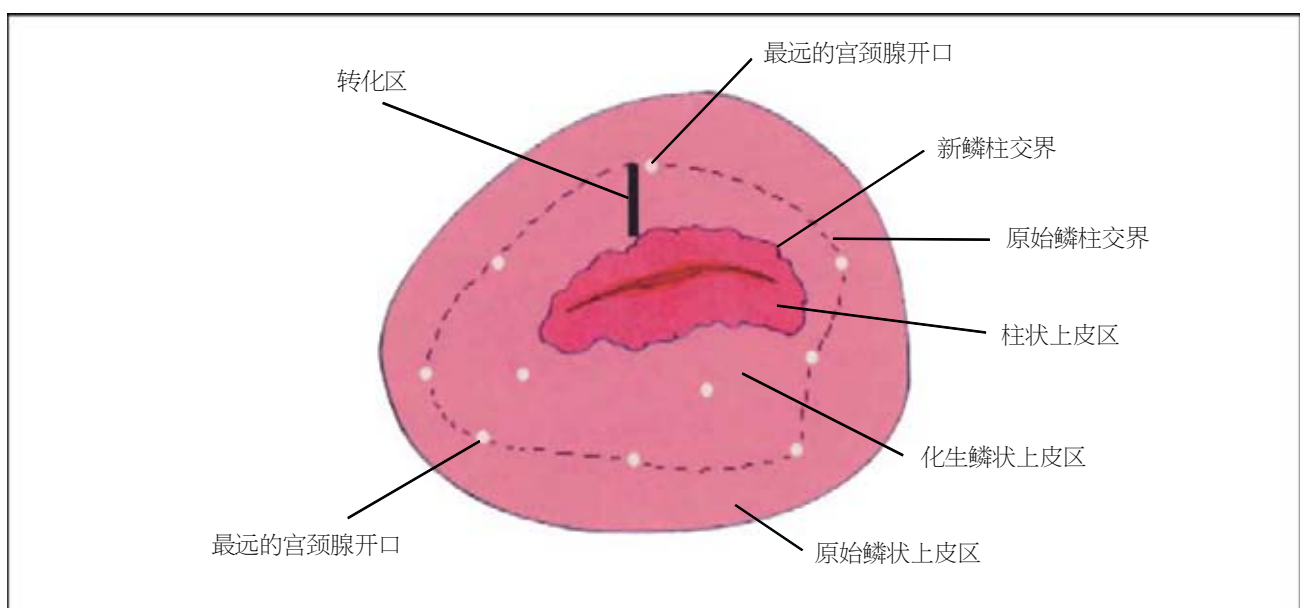


图 5.1 识别转化区内界和外界的方法（SCJ：鳞柱交界）

后使组织水肿而不透明，而这种水肿和不透明使上皮组织下的一些血管模糊。因此，最好在用任何溶液前用生理盐水评价宫颈表面的毛细血管和血管。

此步的另一个重要任务是确认转化区 (TZ) 的内界和外界。内界是由整个 360° 圆周的鳞柱交界确定的，如果鳞柱交界靠近宫颈外口，应尽力在宫颈管内看到完整的交界。如果鳞柱交界非常接近外口，打开阴道窥器，用一根棉签拨开宫颈前唇或压宫颈后唇通常可看见鳞柱交界。可用宫颈管窥器 (图 4.6) 或解剖镊撑开宫颈管可看到很长的颈管，这些操作技巧需要练习。如没有看见完整的鳞柱交界，则阴道镜检查就称为不充分或不满意 (见第六章)。

转化区的外界也是原始鳞柱交界的位置，可通过在宫颈上寻找最远的腺开口或纳氏囊肿确定，并画线将这些标志连接起来 (图 5.1)。

应用醋酸

该步是用 3%~5% 稀释的冰醋酸，我们更喜欢用 5% 的稀释醋酸，因为比用 3%~4% 的醋酸醋白变化快且反应明显。如采用食用白醋，通常用 5% 的醋酸，但要验证它的浓度。用醋酸的目的主要有 2 个：(1) 再次观察完整的新鳞柱交界。(2) 发现并评价任何异常区域或非典型的转化区 (ATZ)。可用棉签或棉球或用 5cm×5cm 的纱布或喷雾器将醋酸涂在整个子宫颈上，包括宫颈外口。

用棉球擦几次宫颈或其他大的涂药器辅助去除黏液凝结物，有助于醋酸完全渗透到上皮。颈管黏液难以拭去，可用沾醋酸的棉签很容易或暂时将其推至外口，尤其是当它影响了重要特征的评价观察时，如鳞柱交界的评价。后一种情况，用棉签有助于将醋酸涂在位于宫颈外口内的鳞柱交界，也有助于暴露宫颈观察其他的隐匿部位。此步骤需要耐心，因为醋白反应是逐步产生、持续 60 秒以上，以后反应逐渐消退。因此，检查过程中每 2~3 分钟可重复用醋酸，棉签可以重复使用。

应用 Lugol 碘液

正常的鳞状 (原始的和成熟化生的) 上皮细胞含有储存的糖原，当用含碘溶液，如 Lugol 碘液时，上皮会变成赤褐色或黑色。相反，正常的柱状

上皮细胞不含糖原，而不吸碘。同样未成熟的鳞状化生上皮、炎性和修复上皮及先天性的转化区上皮很少或没有糖原，而没有或仅部分碘染色。湿疣上皮也没有或仅部分碘染。异常转化区上皮，如 CIN 或浸润癌，很少有或没有糖原。宫颈鳞状上皮癌前病变中细胞的分化程度决定了细胞内的糖原含量，因此，可观察到不同程度的染色。所以，人们期望看见从低度 CIN 至高度 CIN 的染色程度从部分褐色到芥末黄的过度谱。通常高度 CIN 很少染色，表现为芥末黄或土黄色。高度 CIN 因用力重复使用碘，偶尔可使异常上皮剥脱，使位于上皮下的间质组织呈苍白色像缺乏糖原一样。

重要的是将盐水、醋酸和碘试验所见综合后作出阴道镜的评价，碘试验还有助于确定是否有阴道病变。在活检和治疗前用碘液可清晰地显示病变的边界。

必要时行宫颈活检

当发现宫颈转化区异常时，应对其进行评价并与宫颈的其他区域进行比较。如有任何一个其他的异常区域，阴道镜学家应决定取活检的部位。必须在阴道镜认为异常或可疑区取一点或多点活检。应在病变最重和最靠近鳞柱交界的区域取活检，在阴道镜指导下打开活检钳 (图 5.2)，稳定地放在取样宫颈的表面 (图 4.8)，行一点或多点活检。巧妙地使用这种操作可使宫颈稍回缩，但属于正常情况。

宫颈活检一定要在阴道镜直视下进行，以获取组织标本。宫颈受压时可能会滑掉，如用有 1 或 2 个钩齿固定、边缘锐利的宽的活检钳通常很容易取活检 (图 5.2)。活检前也可以用夹钩先固定宫颈，然后完全闭合钳子取下标本，立即置入甲醛溶液中固定。活检应足够深以获取适当的间质组织，以除外浸润癌。用快而紧闭的活检钳切取标本，避免重复取和转动活检钳，因为这样可使组织标本破碎。如用锋利带齿的活检钳取活检，此操作通常很少引起疼痛。当活检钳难以抓住活检部位时，可用皮钩锚定潜在活检部位。活检后建议在报告表内的宫颈图上画出取活检的部位。将取到的新鲜组织标本放入标有 10% 福尔马林的小瓶内是很重要的。活检后立即用蒙塞尔 (Monsel) 胶或硝酸银棒烧灼活检部位以利于止血。

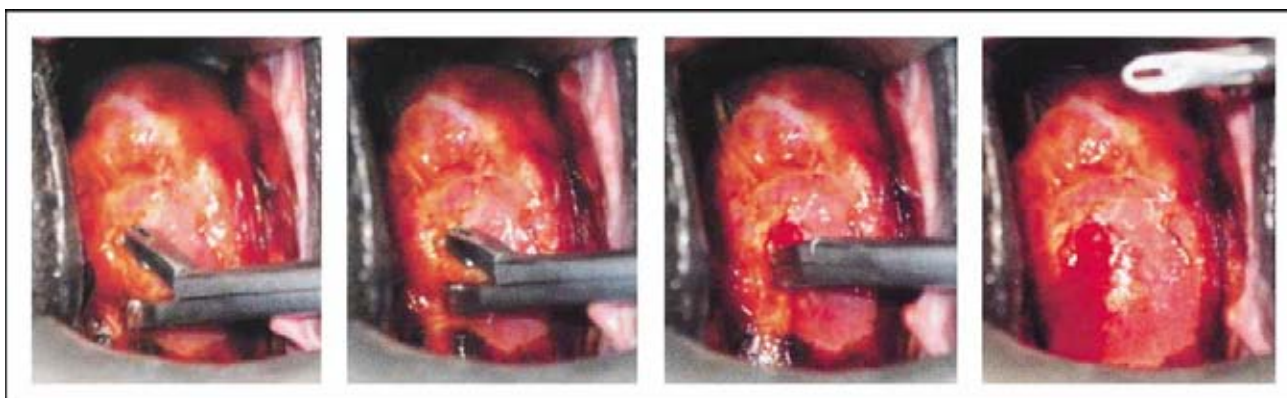


图 5.2 活检技术：用有齿和锋利的活检钳取活检。张开钳口稳定地放在子宫颈活检的部位，固定活检钳的下叶，然后完全关闭活检钳。应快速并紧闭活检钳咬取标本，避免重复咬取和旋转活检钳，因这样可压碎组织标本。取下的标本应迅速置福尔马林中。活检部位可用 Monsel 胶烧灼

活检后用 Monsel 胶

通常用沾有 Monsel 胶（硫酸铁）的棉棒轻轻地压在活检部位，以确保止血（见附录 3）。Monsel 胶是宫颈活检或切除后最常用的止血药，当它呈浓的、牙膏样黏稠时，使用最好。将 Monsel 原液放在一个小容器里暴露于空气中，使水分蒸发浓缩药物或用微波炉浓缩药物，即可产生糨糊样的浓度。无论何时，如果 Monsel 液蒸发而过度浓缩，只要储存在一个密闭的容器并加入少量的 Monsel 溶液，即可保持其浓度。

也可用硝酸银棒烧灼活检部位。在出血前迅速将这些化学物质直接压在活检部位而不是血块上，止血效果更好。

必要时行宫颈管刮术

以下 3 种情况应用颈管刮勺行宫颈管刮术（ECC）（图 4.7）：（1）如阴道镜检查宫颈阴道部无异常而细胞学结果异常时，应行 ECC 评价宫颈管，可能有隐匿的浸润癌或其他宫颈病变。（2）如细胞学提示有腺上皮病变时，应行 ECC（无论阴道镜检查所见如何）。（3）如阴道镜检查提示不满意（无论是否有宫颈病变）时，应行 ECC。可是没有经验的医生做 ECC 的部位很低，常常取不到足够的组织。因此，在这种情况下 ECC 结果阴性不能作为宫颈管内无病变的明确证据。

在上述 3 种情况中，尤其当醋白病变延伸至颈管内时，行宫颈锥切术时应慎重（适合用 LEEP 或冷刀锥切，见第十一章和第十三章）。然而，这种

方法将给组织病理增加大量的工作，因此，在几个非洲国家和其他极其有限的、甚至无组织病理设施的发展中地区是无法实施的。阴道镜专家用这种方法评估时应慎重选择 ECC 和/或行宫颈锥切活检。由于 ECC 对妊娠有不良影响，因此 ECC 对孕妇是绝对禁忌的。

ECC 前必须擦干蓄积在阴道后穹隆的醋酸，以避免刮出的组织丢失。阴道镜学家做 ECC 时要像拿笔一样握着刮勺，应以固定、短促、笔直地搔刮宫颈管，直到组织完全被刮出。在整个操作过程中，刮勺应保持在颈管内。抽出刮勺时应小心快速转动刮勺，以确保刮勺内的组织还留在内。刮出物应放在一块纱布或棕色的纸片上，然后迅速放入甲醛溶液。可用镊子取出残留在颈管中的组织。为避免把无意取到的宫颈阴道镜可见病变的标本或接近宫颈外口活检的残留组织与宫颈管刮出物相混淆，某些阴道镜专家在阴道镜下先行 ECC，后取宫颈活检。

检查阴道壁、外阴、会阴和肛周区域

当撤出窥阴器时应检查阴道壁、外阴、会阴和肛周上皮。用醋酸淋浴表面 1 或 2 分钟后，注意醋白区并进行评价。是否常规检查这些区域尚无一致意见，用这种方法检查似乎也合理，仅花很少的时间。此区是 HPV 易感染的部位，会引起上皮内病变，且大多数可以治疗。

双合诊检查和直肠检查

一些医师认为阴道镜检查前应行双合诊和直肠检查，而另一些医师认为应在阴道镜检查后行双合

诊和直肠检查，还有些医师认为不应该包括在常规阴道镜检查门诊中。如在阴道镜检查前做，仅能用水润滑。虽然尚未统一规定，但双合诊和直肠检查能够在放入阴道窥器前了解阴道的轴向，宫颈触诊可了解宫颈的结节或硬度和盆腔其他部位，如卵巢和子宫的肿物。应了解其他异常情况，如子宫肌瘤的大小，有利于设计最佳的治疗方案。

向患者解释检查所见

患者穿好衣服后，我们应仔细地解释检查所见，并给她提问的机会。复查治疗方案，强调随诊的重要性，并讨论随访依从性遇到的任何困难。

记录检查所见

将阴道镜检查所见记录在适当的表格中，便于存档查找。

如果患者妊娠

妊娠可使宫颈水肿、上皮区增厚、宫口张大和外翻。随着妊娠的发展这些变化会夸大，所以妊娠初期不适合检查，而到妊娠后期因宫颈外翻可进行适当检查。但是随着妊娠的进展检查将会越来越困难：阴道壁过多和脱垂妨碍视野；宫颈黏液增多；血管增加易引起出血；宫颈假性蜕膜组织中的血管形态类似浸润癌；及 CIN 的程度比实际病变更严

重(因病变范围增大，水肿加重和脉管形态增多)。因此，孕期行阴道镜检查需要有相当丰富的经验。

孕妇行阴道镜检查的步骤与非孕期患者类似，但是当指检或放入窥阴器时须格外小心，以免损伤任何组织。如需重复细胞学涂片，用刮板轻刮宫颈以免出血。为避免宫颈出血影响阴道镜检查，有人喜欢在阴道镜检查结束时取细胞学标本，但在阴道镜检查的不同阶段，由于宫颈细胞可能被冲掉，以致细胞的取样量少。

随着妊娠的进展，与宫颈活检相关的出血风险和程度将会增加，常难以控制。然而宫颈活检的风险总应于漏诊早期浸润癌的风险相权衡。凡可疑浸润癌的病变必须取活检或楔形切除。使用对组织撕伤小而锋利的活检钳。在阴道镜直视下控制活检的深度，活检后立即用 Monsel 胶或硝酸银棒涂在活检部位，或用棉球或其他止血纱布填压在活检部位，立即卧床休息 15~30 分钟，有助于止血。有些患者需要宫颈注射垂体后叶素或缝合止血。用 Monsel 胶止血后填塞不能超过数小时，避免大量的组织腐蚀。另外，孕妇可用透热环行宫颈活检。如果阴道镜检查不充分，细胞学提示浸润癌，则必须做宫颈锥切，最好在妊娠中期进行，而非浸润性病变更可在产后评价。

(译者 李淑敏)